ORTOZE GE

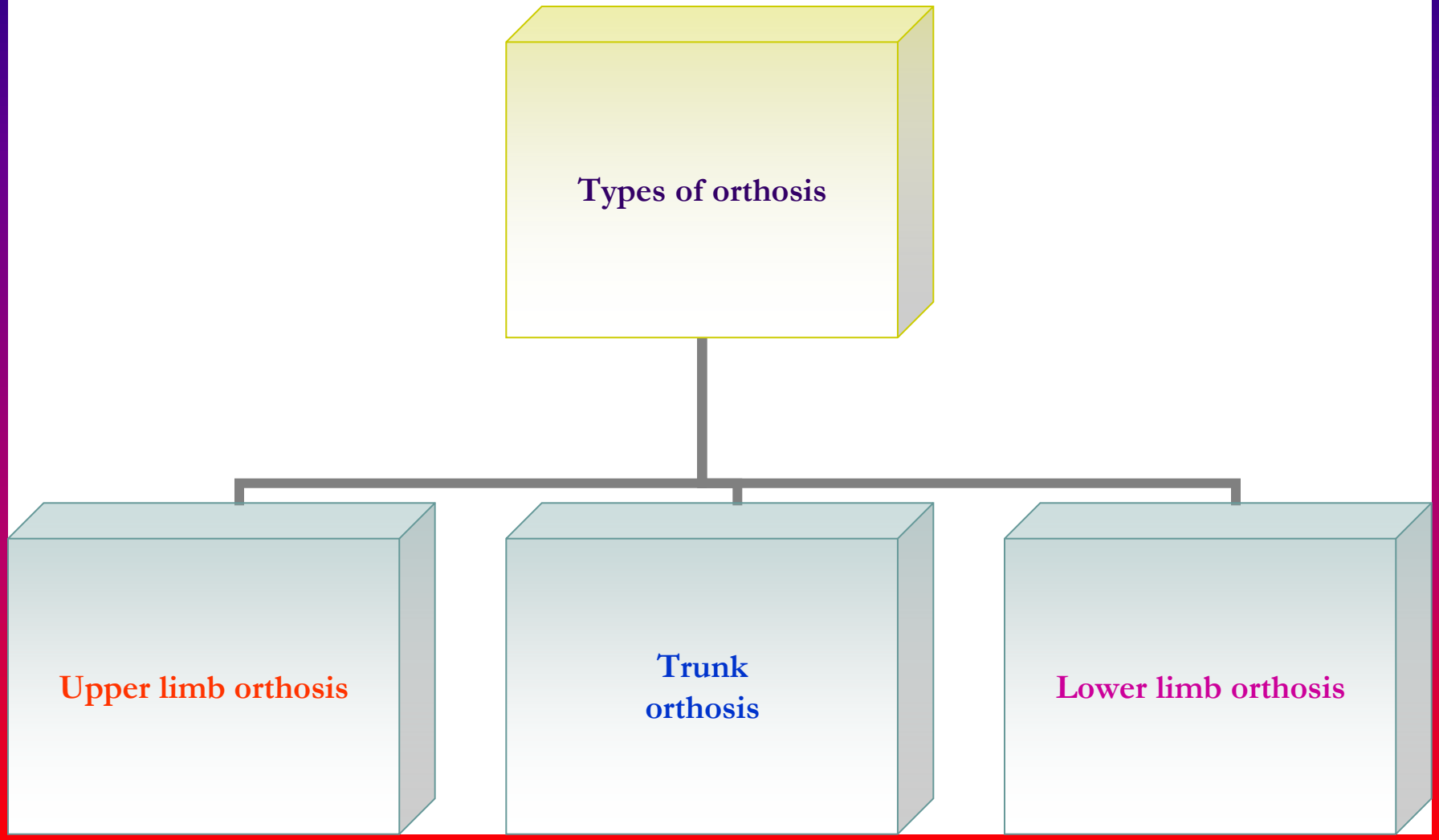
Types of orthosis
Upper limb orthosis
Trunk orthosis
Lower limb orthosis

Orthoses are named by the joints they encompass

LL orthoses		**AFO**	Ankle-foot orthosis
FO	Foot orthosis	**KAFO**	Knee-ankle foot orthosis
KO	Knee orthosis	**HKAFO**	Hip-Knee-ankle foot orthosis
HO	Hip orthosis	**RGO**	Reciprocal Gait orthosis
Spinalorthose		**CTO**	Cervical-Thoracic orthosis
CO	Cervical orthosis	**CTLO**	Cervical-Thoracolumbosacral orthosis
TO	Thoracic orthosis	**TLSO**	Thoracolumbosacral orthosis
SO	Sacral orthosis	**LSO**	Lumbosacral orthosis
SIO	Sacroiliac orthosis		
HO	Hand orthosis	***WHO***	Wrist-Hand orthosis
WO	Wrist orthosis	***EWHO***	Elbow-Wrist-Hand orthosis
EO	Elbow orthosis	***SEO***	Shoulder-Elbow orthosis
SO	Shoulder orthosis	***SEWHO***	Shoulder-Elbow-Wrist-Hand orthosis

Izrada ortopedskih pomagala:

- plastični materijali,
- metal (čelik, aluminijum, titan..),
- drvo,
- koža,
- pluto....

- Modulirani sistem izrade pomagala

Najčešći problemi koji se javljaju pri upotrebi ortoza:

1. Neugodnost ;

2.Lokalna pojava bola ;

3.Lezije kože ;

Najčešći problemi koji se javljaju pri upotrebi ortoza:

4. *Kompresija nerava* ;
5. *Mišićna hipotrofija kod prolongirane upotrebe* ;...

Najčešći problemi koji se javljaju pri upotrebi ortoza:

6. Smanjeni plućni kapacitet **;**

7.Problemi sa stavljanjem i skidanjem ortoze **;**

Najčešći problemi koji se javljaju pri upotrebi ortoza:

8. *Problemi prilikom transfera*;
9. *Psihološka i fizička zavisnost*;
10. *Loša komplijansa od strane pacijenta* .

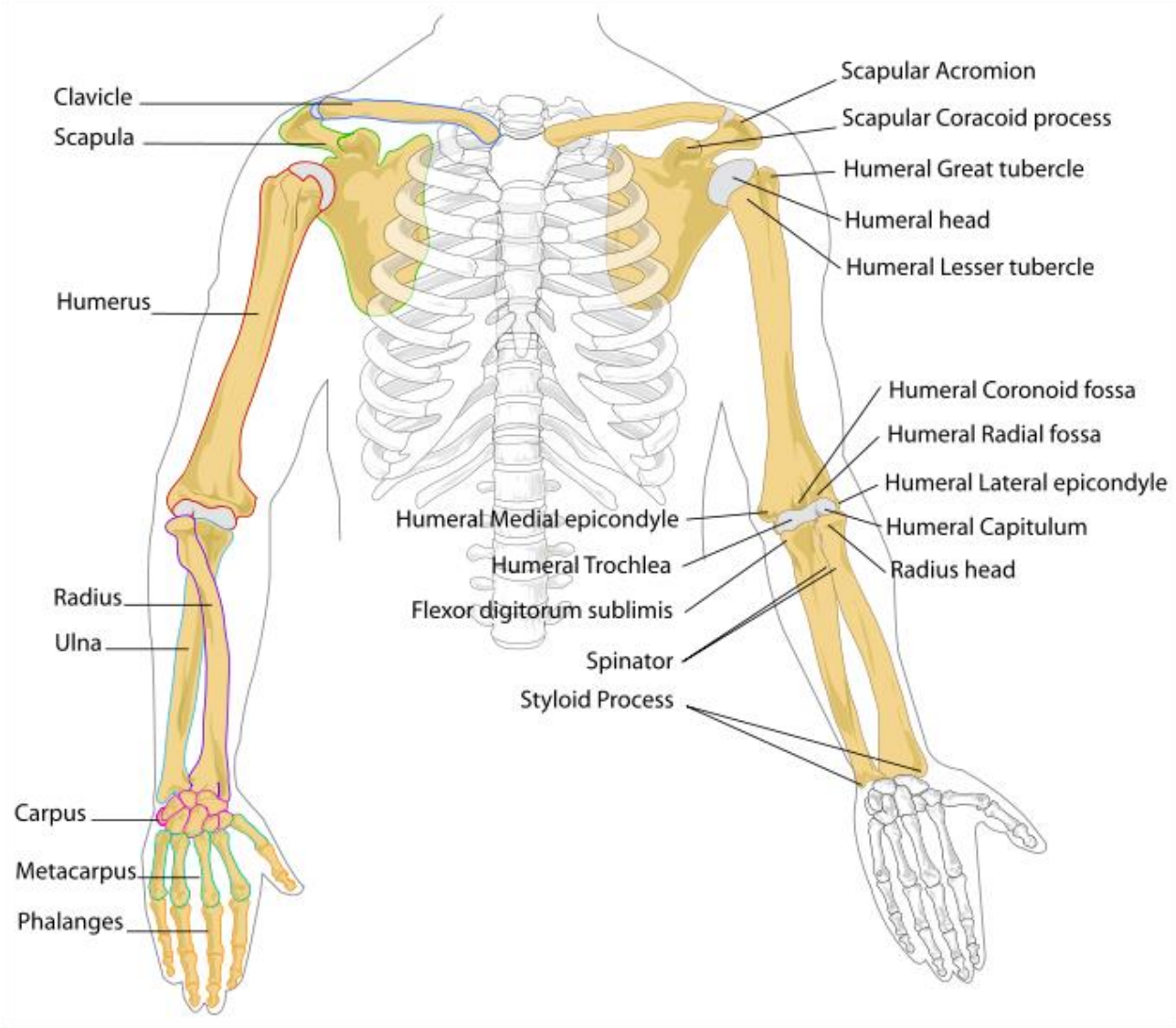
Clavicle
Scapula
Humerus
Radius
Ulna
Carpus
Metacarpus
Phalanges
Scapular Acromion
Scapular Coracoid process
Humeral Great tubercle
Humeral head
Humeral Lesser tubercle
Humeral Coronoid fossa
Humeral Radial fossa
Humeral Lateral epicondyle
Humeral Capitulum
Radius head
Humeral Medial epicondyle
Humeral Trochlea
Flexor digitorum sublimis
Spinator
Styloid Process

Ortoze GE

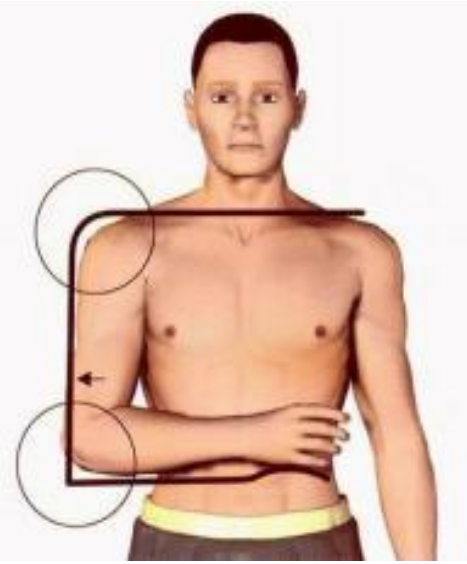

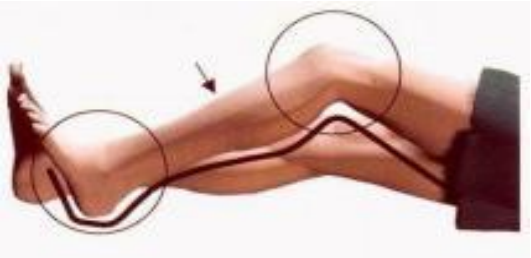

Imobilizacija podlaktice sigurnosnim trouglom

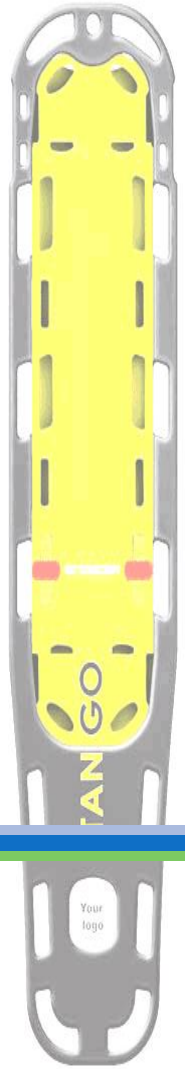

Fiziološki položaj ekstremiteta

Imobilisati u ovom položaju ukoliko stanje povrede to dozvoljava!!!

UCG
Univerzitet Crne Gore

Priručna sredstva

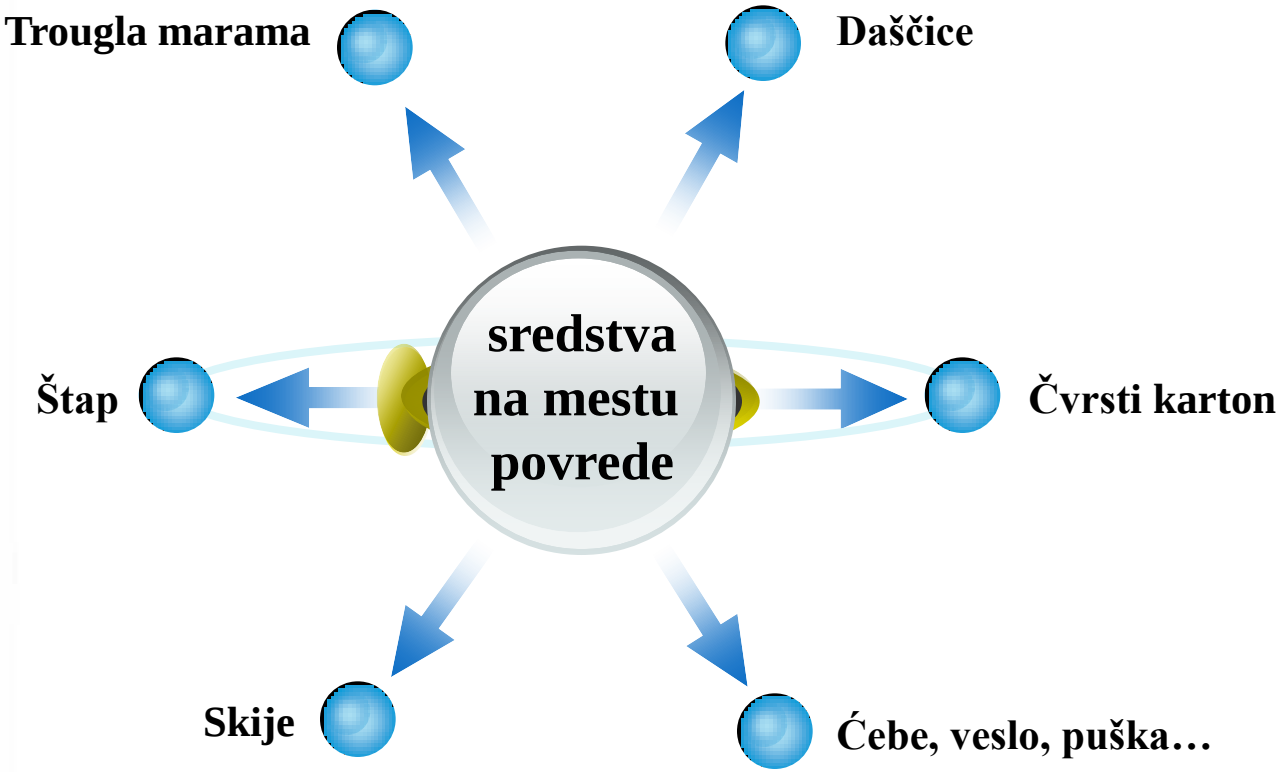



UCG
Univerzitet Crne Gore

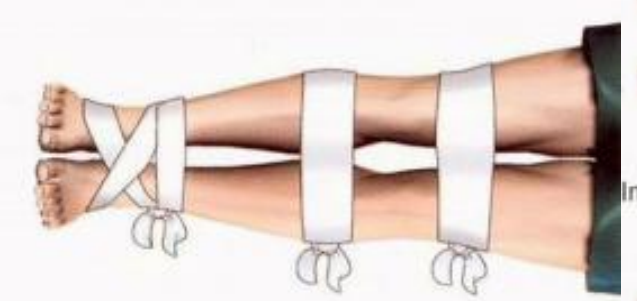

Imobilizacija potkolenice vezivanjem povredene noge za zdravu

Imobilizacija potkolenice dvema daskama

Imobilizacija natkolenice dvema daskama



Imobilizacija u *zatečenom položaju*

UCG
Univerzitet Crne Gore

Imobilizacija trouglom maramom



UCG
Univerzitet Crne Gore

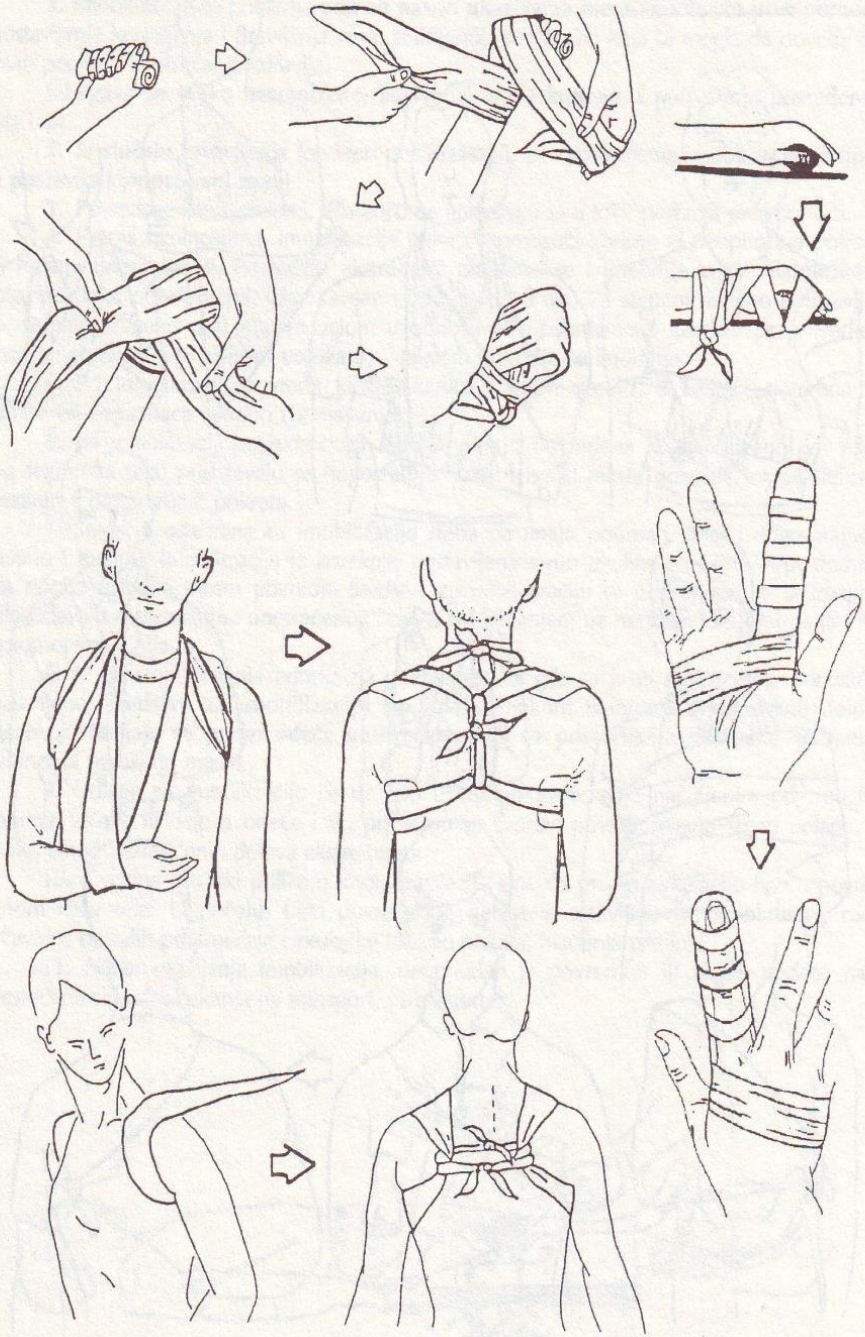

IMOBILIZACIJA RUKE

Imobilizacija preloma gornjeg ekstremiteta

Rame i nadlaktica

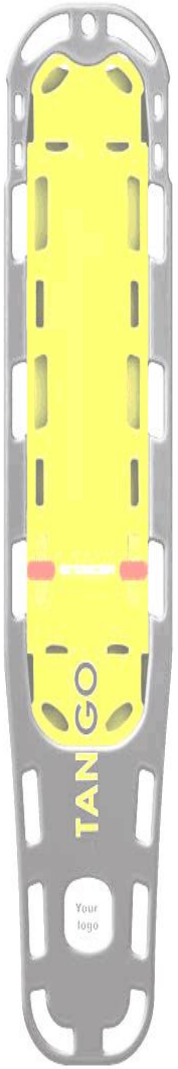

UCG
Univerzitet Crne Gore

Prelom nadlaktice

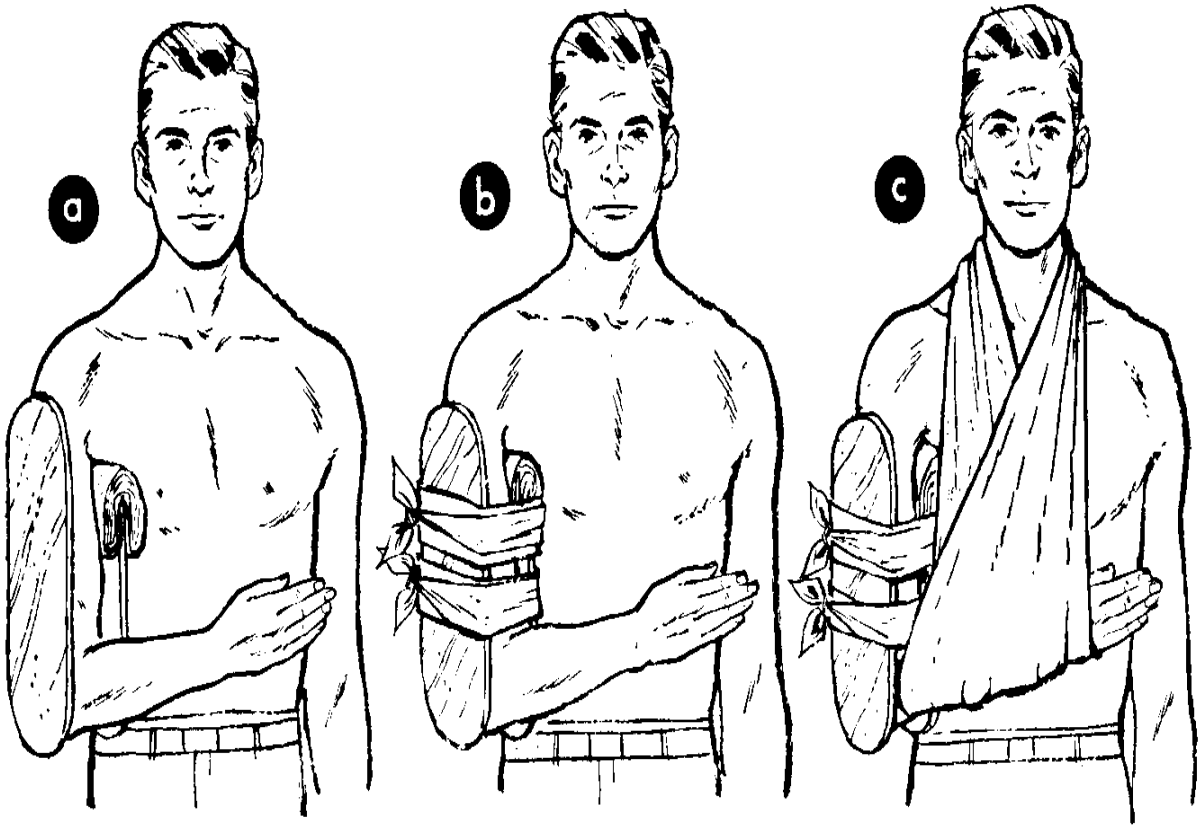



UCG
Univerzitet Crne Gore

Ortoze GE:

- ***HO*** = hand orthosis
- ***WO*** = wrist orthosis
- ***WHO*** = wrist hand orthosis
- ***EO*** = elbow orthosis
- ***EWO*** = elbow wrist orthosis
- ***EWHO*** = elbow wrist hand orthosis
- ***SEWHO*** = shoulder elbow wrist hand orthosis
- ***SO*** = shoulder orthosis
- ***SEO*** = shoulder elbow orthosis

Ortoze za ruke (HO)

a) Restauracija funkcije šake
b) Hvat i otpuštanje predmeta
c) Imobilizacija, prevencija kontraktura
d) Očuvanje pokretljivosti zgloba

- Statičke
- Dinamičke

Ortoze za ruke (HO)

1. Statička ortoza za paralizu n.radialisa
2. Dinamička ortoza za razgibavanje prstiju šake
3. Oponens ortoza...

Oponens Ortoza

- omogućava, asistira ili ograničava opoziciju stabilišući palac u funkcionalnoj poziciji

www.pelsupply.com

Pomagala za hranjenje

1. Nazubljeni noževi
2. “Kružni” noževi
3. Univerzalna manžetna
4. Držači tanjira
5. Ne-klizajuće posuđe
6. Šoljice sa „ekstenzijama“ tj. produžecima

Pomagala za oblačenje

1. Štap za oblačenje
2. “Dohvatač” stvari
3. Pomagalo za zakopčavanje/ otkopčavanje
4. Elastična čipka
5. “Čičak” zatvarači



Držači

1. Držači za konac za zube
2. Držači šoljica
3. „Raspršivači“ paste za zube
4. Električni brijači
5. Adaptirani pribor za nokte



Pomagala za kupanje

1. Hvataljke
2. Klupe za kupanje
3. Glava tuša sa držačem
4. Četke za kupanje sa produženom drškom
5. „Dispenseri“ sapuna
6. Neklizajuće staze za kupatila

Wrist Hand Orthosis (WHO)

- Obično se označava kao “splint za imobilizaciju šake”
- Najčešće se koristi radi prevencije kontraktura

Wrist Hand Orthosis (WHO)

- Izrađuje se od visokotemperaturnog termoplastičnog materijala, po sadrenom otisku.
- Ovisno o namjeni mogu imati i metalni zglob.

UCG
Univerzitet Crne Gore

WHO - Šaka

- Imobiliše se u tzv. ***„funkcionalnom položaju“***
- Postavlja se mitela (=okovratnik)

Imobilizacija daščicom



UCG
Univerzitet Crne Gore

Wrist Hand Orthosis (WHO)

Indikacije su:

1.artritisi u egzacerbaciji,

2.prelomi,

3.tetraplegije,

4.hemipareze / plegije ruke nastale zbog lezije živca ili lezije CMN,...

UCG
Univerzitet Crne Gore

Wrist Hand Orthosis (WHO)

- Važna indikacija je i *postoperativna rehabilitacija nakon rekonstruktivnih zahvata, poput* ***REPLANTACIJE***.

5. *Replantacija* je izraz kojim se definiše prišivanje potpuno odvojenih djelova tijela na originalno mjesto

UCG
Univerzitet Crne Gore

- Komplikovanost ovog zahvata se najbolje uočava kada se replantira tako složena struktura kao što je šaka sa svojim fino spojenim zglobovima prstiju koji polaze iz fiksne polukružne karpalne baze sa ciljem izvođenja preciznih pokreta odmjerene snage i senzibiliteta

UCG
Univerzitet Crne Gore

UCG
Univerzitet Crne Gore

Rehabilitacija replantirane šake **se može podijeliti na ranu, intermedijarnu (od napuštanja bolnice do kraja 6. postop. nedjelje) i kasnu fazu.**

Pored osnovnih principa koji su zajednički, svaka faza ima svoje specifičnosti

UCG
Univerzitet Crne Gore

Replantirani dio se u postoperativnom toku (0-4. dan) elevira pomoću jastuka iznad nivoa srca, uz kontrolu temperature.

Ortoza se

plasira sa volarne strane sa ručjem u neutralnom položaju i prstima u položaju fleksije u MCP zglobovima i ekstenzije u PIP zglobovima. Pokreti u prstima se svode na minimum.

UCG
Univerzitet Crne Gore

- **Kod bolesnika kod kojih je izvršena replantacija prstiju primjenjuje se *protokol Davies medicinskog centra*.**
- **Njime je predviđeno da se oko 4. postop. dana započne sa pokretima koji štede i fleksorne i ekstenzorne tetive, kao i skeletne, vaskularne i neuralne strukture.**

UCG
Univerzitet Crne Gore

- ***Počinje se sa pokretima u MCP zglobovima, pasivnom fleksijom i ekstenzijom ručja, bez učešća fleksora i ekstenzora prstiju.***
- ***Time se prevenira skraćenje kolateralnog ligamenta MCP zglobova !***

UCG
Univerzitet Crne Gore

UCG
Univerzitet Crne Gore

Prema navodima iz literature ispitivanja su pokazala da je pri ovim pokretima pokretljivost u zglobu zadovoljavajuća, a ekskurzija tetiva 75% manja od one pri složenim pokretima, pa je mogućnost negativnog uticaja na oporavak tetiva sveden na minimum. Po završenoj drugoj postoperativnoj nedelji započinje se sa aktivnim pokretima

UCG
Univerzitet Crne Gore

- **Tokom intermedijarne faze rehabilitacije insistira se na izvođenju aktivnih i pasivnih pokreta, kao i *kontroli otoka* koji kompromituju pokret.**

- **Sprovode se pažljiva masaža, u početku kraćeg trajanja, a sa dobrom tolerancijom od strane bolesnika i duža, kao i kompresija.**

UCG
Univerzitet Crne Gore

UCG
Univerzitet Crne Gore

Fizikalne procedure se uvode 4. nedelje i to IFS, NFEMP, ES mišića, a od 6. nedelje i impulsni UZ i EF KJ sa ciljem da smanje stvaranje ožiljaka i adhezija.

UCG
Univerzitet Crne Gore

- **Tokom rehabilitacije pri aplikaciji agenasa vodi se računa o stanju senzibiliteta.**
- **Deficit senzibiliteta sa kompromitovanom limfnom drenažom onemogućava korišćenje toplote !**

Kombinovani pokreti ručja i prstiju započinju 5-6. nedjelje, kako pasivni tako i aktivni. Dinamičke ortoze se koriste ako su prelomi stabilni.

UCG
Univerzitet Crne Gore

Tehnike kao što je **stereognozija**, traženje određenog predmeta u masi, izlaganje prstiju različitim temperaturama, pravljenje loptica od vate i ostale vježbe senzibiliteta se rade sa ciljem da ne dođe do **"neglect" fenomena** gdje i pored mekog ožiljka i dobre pokretljivosti, povrijeđeni ne koristi npr. dati prst pri uobičajenim aktivnostima

UCG
Univerzitet Crne Gore

U cilju postizanja što bolje restitucije senzibiliteta značajno mjesto prema podacima iz literature zauzima i primjena različitih tehnika biofeed back

UCG
Univerzitet Crne Gore

- **Rehabilitacioni protokol obuhvata vježbe kojima se postepeno povećava kompleksnost, uvode se vježbe sa otporom.**
- **Sa *vježbama istezanja* se započinje**
- **između 6-8. nedjelje**

UCG
Univerzitet Crne Gore

Ponekada je potrebno <u>imobilisati</u> <u>nepovrijeđenu ruku</u> da bi se što efikasnije povrijeđeni ekstremitet uključio u ADŽ.

UCG
Univerzitet Crne Gore

UCG
Univerzitet Crne Gore

UCG
Univerzitet Crne Gore

Bolesnik *se obučava da*:

1. **replantirani ekstremitet kod kuće elevira u cilju kontrole otoka,**
2. **eventualno bandažira repl.ekstremitet,**
3. **održava ruku toplom,**

UCG
Univerzitet Crne Gore

Bolesnik ***se obučava da*:**

4. **nosi ortoze u fazi mirovanja,**
5. **sprovodi naučene aktivne odnosno potpomognute vježbe u cilju očuvanja OP,**
6. **koristi korektivne ortoze i**
7. **postepeno koristi povrijeđenu ruku pri lakim ADŽ**

UCG
Univerzitet Crne Gore

- Kako bolesnik saznaje koja ograničenja funkcije ostaju, moguće su krize depresije i zato je neophodno od samog početka upoznati bolesnika sa očekivanim stepenom oporavka funkcije

UCG
Univerzitet Crne Gore

- Neophodno je od samog početka upoznati bolesnika i sa svim komplikacijama koje se mogu javiti tokom oporavka (refleksna simpatička distrofija, kontrakture, neurinomi, defekti mekih tkiva ili estetski ružni ožiljci, tetivne adhezije, intolerancija na hladnoću)

UCG
Univerzitet Crne Gore

Ispitivanje senzibiliteta se vrši:

određivanjem praga -ubodom igle, temperaturom, laganim dodirom/ dubokim pritiskom, vibracijama

funkcionalnim testovima -diskriminacija 2 tačke (statička i mobilna), Mobergov "pick-up " test

objektivnim testovima

UCG
Univerzitet Crne Gore

Mjerenje obima pokreta

aktivnog
pasivnog

goniometar

UCG
Univerzitet Crne Gore

Ispitivanje globalnih pokreta šake

obuhvata stanje više struktura-

zglobova, ligamenata, tetiva, mišića, kože

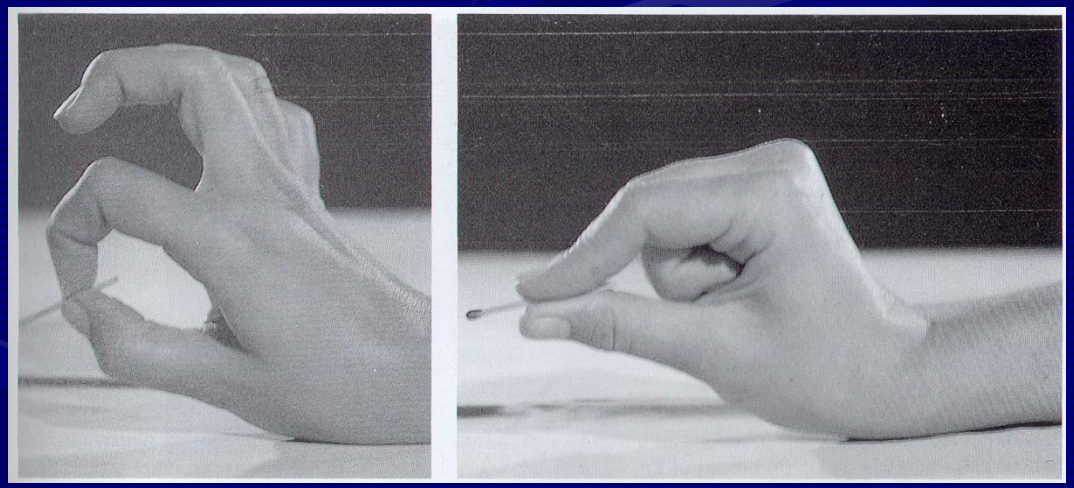

Ispitivanje mišićne funkcije-

dinamometar

obuhvata pored testiranja snage pojedinačnog mišića i informaciju o bolu vezanom za kontrakciju

UCG
Univerzitet Crne Gore

Funkcionalna onesposobljenost se procenjuje

1. direktnom opservacijom- ⬇ pouzdanost
2. funkcionalnim upitnicima-

SF-36 tj. MFA

AIMS2 tj. DASH ...

koji daju informacije o stepenu oštećenja, funkcionalnim limitima i socijalnoj aktivnosti a DASH i o bolesnikovoj satisfakciji

UCG
Univerzitet Crne Gore

ZNAČAJ UPOTREBE LONGETA (=WHO) ZA ŠAKE KOD BOLESNIKA SA REUMATOIDNIM ARTRITISOM

- ZAKLJUČAK: Kod bolesnika sa reumatoidnim artritisom, nošenje longeta za šake dovelo je do značajnog smanjenja intenziteta bola i smanjenja ili prestanka noćnog bola, a najveća efikasnost postignuta je u poboljšanju funkcijskog statusa.
- Stoga se preporučuje nošenje longeta za šake, pri čemu je edukacija od značaja između ostalog u motivisanju bolesnika za prihvatanje i nošenje longeta!

UCG
Univerzitet Crne Gore

Wrist Hand Orthosis (WHO)

- II tip, “cock-up splint”
- Fiksira RC u blagu ekstenziju !!

Wrist Hand Orthosis (WHO)

- III tip, obično kod fraktura ili blagog do umjerenog istezanja/nagnječenja mekih tkiva distalnog dijela podlaktice, ručja i proksimalnog dijal šake
- Postavlja RC u statičku poziciju

Prevention of deformity : Drop Wrist In Radial N Palsy

- Seen in *fractures junction of mid and lower 1/3rd humerus*
- Radial N palsy makes ***loss of wrist and MCP joints dorsiflexion***
- Nerve function recovers with passage of time (if not cut)
- Prevention of deformity is important

Dynamic wrist splint = Wrist & MCP Joints Orthosis in Radial N Palsy

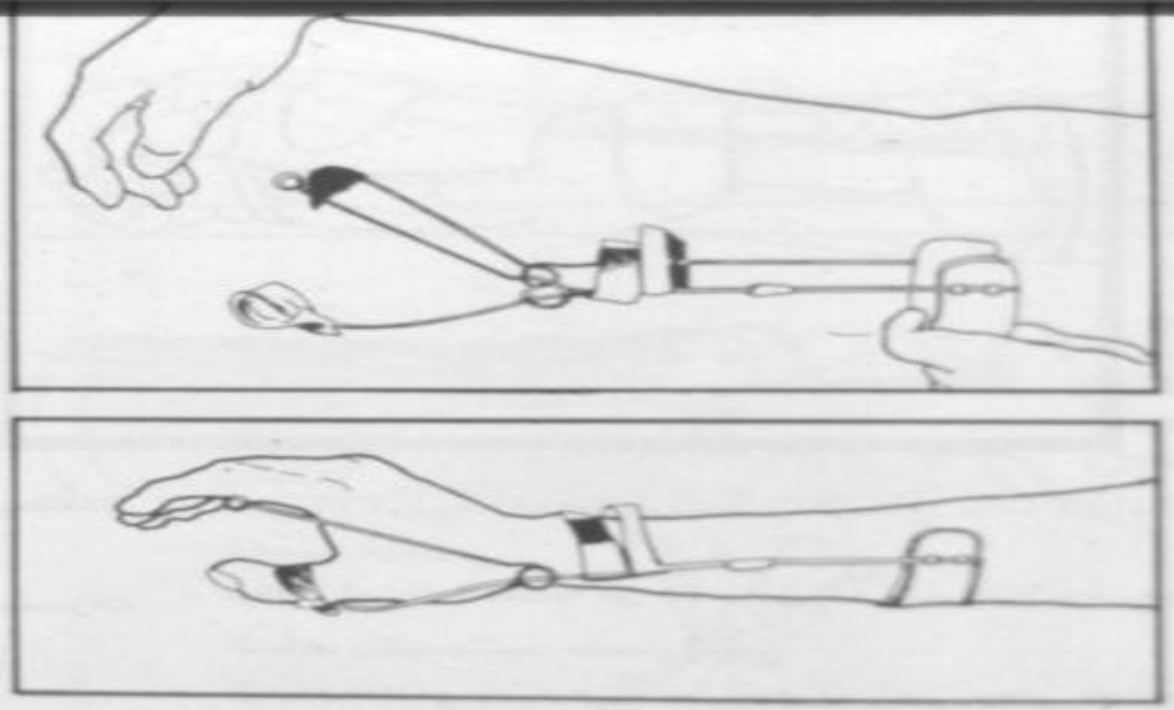

دواعي الاستعمال : - سقوط اليد الناتج عن شلل العضلات الكعبريه أو إصابة العصب الكعبري (العضله المتعلقه بالكعبرة).

الوظيفة : - يتم المحافظه على اليد في وضع وسطى وذلك عن طريق التصميم اللولبي الخفيف والتركيب الوظيفي للرباط الضاغط للساعد وكذلك عن طريق القطعه الضاغطه على راحه اليد.

- ومن خلال هذا الوضع يمكن للمريض من اغلاق (قفل) قبضه اليد.
- ويمكن استمرار المحافظة على الابهام في وضع منبسط خفيف عن طريق

FES

- označava izvodjenje pokreta pomoću električne stimulacije mišića i nerava
- FERA 15
- FEPA

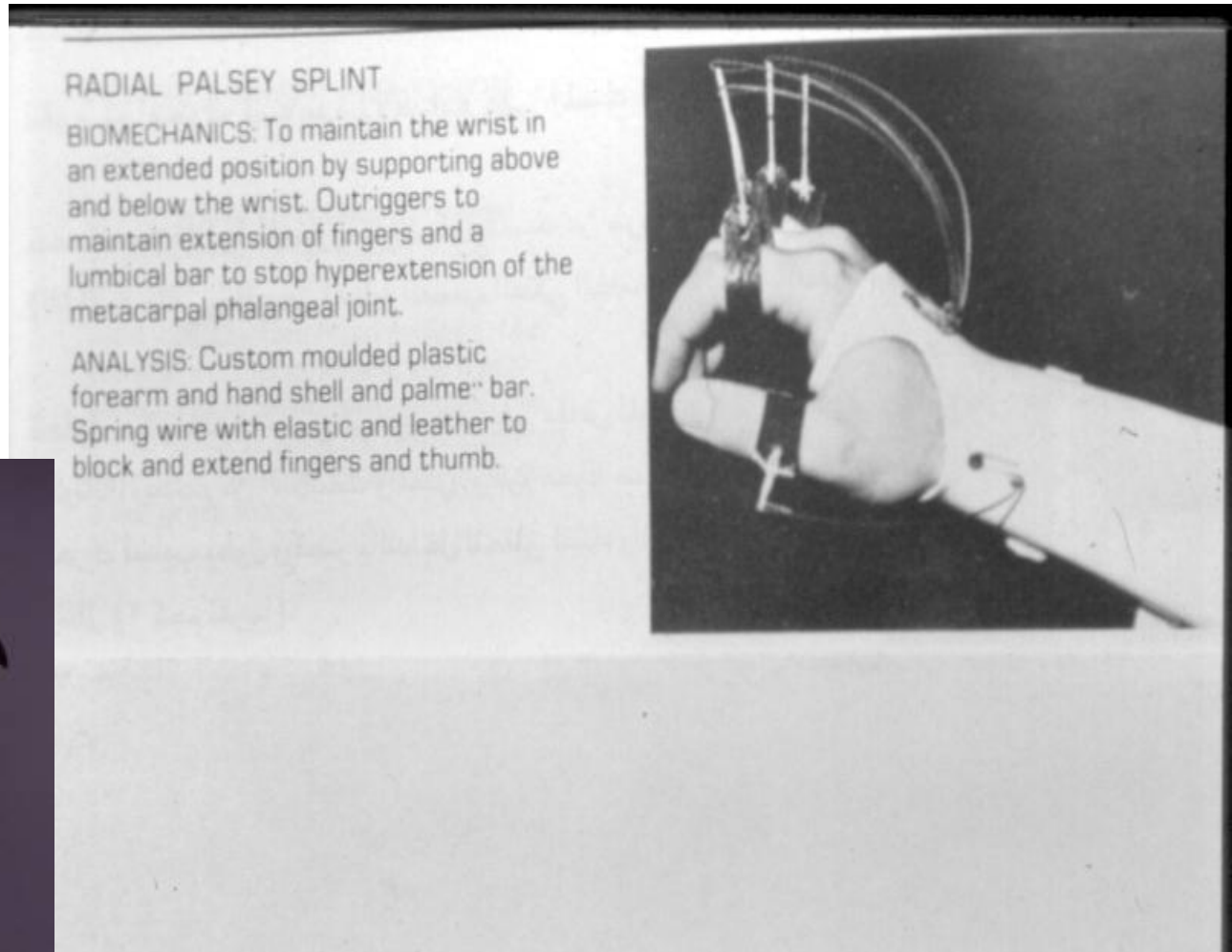

RADIAL PALSEY SPLINT

BIOMECHANICS: To maintain the wrist in an extended position by supporting above and below the wrist. Outriggers to maintain extension of fingers and a lumbical bar to stop hyperextension of the metacarpal phalangeal joint.

ANALYSIS: Custom moulded plastic forearm and hand shell and palme·· bar. Spring wire with elastic and leather to block and extend fingers and thumb.

EO = elbow orthosis

- =“Lateralni Epicondilitis” Ortoza

EO = elbow orthosis

Indikacije:

1. Lateralni/medijalni epikondilitis (teniski lakat, golferski lakat)
2. Hronični burzitisi
3. Tendomiopatije i ostale bolesti i povrede mekog tkiva
4. Kontuzije u području lakta i periartikularni otoci (npr. u slučaju osteoartritisa ili artritisa)
5. Iritacije

UCG
Univerzitet Crne Gore

EO = elbow orthosis

Efekti:

- Ciljana kompresija u svrhu resorpcije otoka i hematoma
- Ublažava bol
- Poboljšava propriocepciju
- Poboljšava funkciju lakatnog zgloba

UCG
Univerzitet Crne Gore

Elbow Orthosis

- Mogu se koristiti u prevenciji kontraktura, fraktura, imobilizaciji
- Mogu imati komponentu za ručje (EWO) ili ručje/šaku (EWHO)
- Mogu biti statičke ili dinamičke

UCG
Univerzitet Crne Gore

Ortoza za lakat

RUDO MONTENEGRO

- Mehanizam za ispravljanje kontrakture
- Podešavanje položaja po 5 stepeni

EWO = elbow wrist orthosis

UCG
Univerzitet Crne Gore

Imobilizacija podlaktice i ručja

- Standardna udlaga postavlja se sa strane preloma, a priručna obostrano-sa palmarne i dorzalne strane podlaktice
- Postavlja se i mitela (okovratnik)

Imobilizacija vakum udlagom



UCG
Univerzitet Crne Gore

Imobilizacija podlaktice i ručja

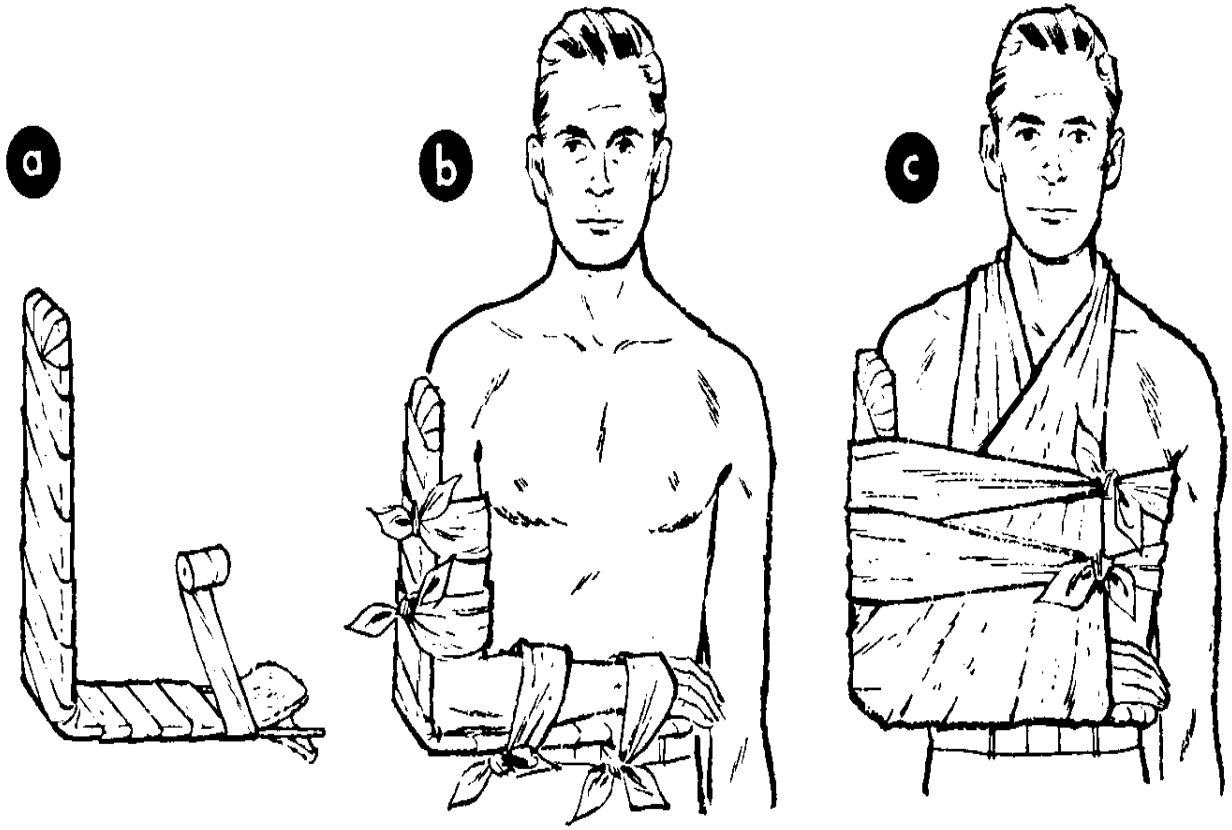



UCG
Univerzitet Crne Gore

Imobilizacija podlaktice vakum udlagom

SO= Shoulder Orthosis

- Koristi se za imobilizaciju ramena

Shoulder Orthosis

- *Abdukciona ortoza ramena*
  - Zovu je i “avionski splint”
- postiže abdukciju u glenohumeralnom zglobu

SEWHO = shoulder elbow wrist hand orthosis

SEWHO = shoulder elbow wrist hand orthosis

- **Indikacije**:
  • Postoperativna i posttraumatska stanja ramena i ruke koji zahtjevaju savijeni položaj ruke uključujući:

- Stanje nakon operacije rotatorne manžetne
- Stanje nakon repozicije iščašenja
- Prelom vrata nadlakatne kosti

UCG
Univerzitet Crne Gore

Prevention of Deformity in Brachial Plexus Palsy



- Povreda PlexusBrachial-isa je obično povreda nastala prilikom istezanja!
- Shoulder should be splinted in functional position awaiting nerve recovery
- Also Active and Passive exercises and electrical nerve stimulation should be done

Prevention of Deformity in Brachial plexus Palsy



- Brachial Plexus Palsy usually leads to loss of shoulder Abduction and External Rotation
- If not treated it leads to Adduction & Internal Rotation deformity (taking a tip position)
- Abduction Orthosis is used to prevent this deformity